

L'année pédiatrique

Quoi de neuf en dermatologie pédiatrique ?



H. AUBERT
Service de Dermatologie pédiatrique,
CHU de NANTES.

Tumeurs et malformations vasculaires

1. Hémangiomes infantiles

L'identification de la disposition segmentaire des hémangiomes infantiles (HI) est importante pour la recherche des syndromes PHACE (malformations de la fosse postérieure, hémangiome, anomalies artérielles, anomalies cardiaques, anomalies oculaires) associés aux HI et fournit également des indices sur la physiopathologie. Auparavant, les hémangiomes segmentaires étaient représentés sur 4 régions faciales, dont 3 correspondant à des métamères faciaux connus d'innervation du nerf trijumeau (V1, V2, V3).

Dans une étude qui avait pour objectif de redéfinir les territoires des hémangiomes segmentaires, à partir de photographies d'une cohorte rétrospective analysées par la densitométrie par carte thermique,

549 HI ont été cartographiés. Les limites des segments frontotemporal (S1) et frontonasal (S4) sont en accord avec les descriptions précédentes. En revanche, contrairement aux schémas précédents, la zone préauriculaire est reliée au segment mandibulaire (S3) et non maxillaire. Les hémangiomes segmentaires sur le cuir chevelu se présentent généralement sous la forme d'un C qui s'étend de la région auriculaire postérieure à la région maxillaire (**fig. 1**) [1].

Sur le plan thérapeutique, le propranolol est maintenant largement utilisé pour les hémangiomes avec une indication thérapeutique. Le timolol (collyre détourné pour un usage topique) a été étudié dans plusieurs essais avec des résultats divergents et une utilité en pratique limitée, d'autant plus que le passage systémique n'est pas négligeable. Un essai récent de non-infériorité a cherché à savoir

si l'utilisation du timolol topique était davantage utile en phase proliférative précoce (avant 60 jours) par rapport au placebo. Les résultats montrent qu'il est bien toléré mais n'apporte qu'un bénéfice limité dans la résolution des lésions lorsqu'il est administré au stade prolifératif précoce [2].

Alors que le propranolol a montré une bonne sécurité d'utilisation dans la prise en charge des HI, d'autres β -bloquants moins lipophiles, comme le nadolol, peuvent être préférables chez les personnes qui ne répondent pas au propranolol ou présentent des effets indésirables. Une étude a comparé le propranolol au nadolol chez des nourrissons âgés de 1 à 6 mois présentant un HI avec une indication thérapeutique. Le nadolol oral n'était pas inférieur au propranolol oral, ce qui indique qu'il peut être une alternative efficace et bien tolé-

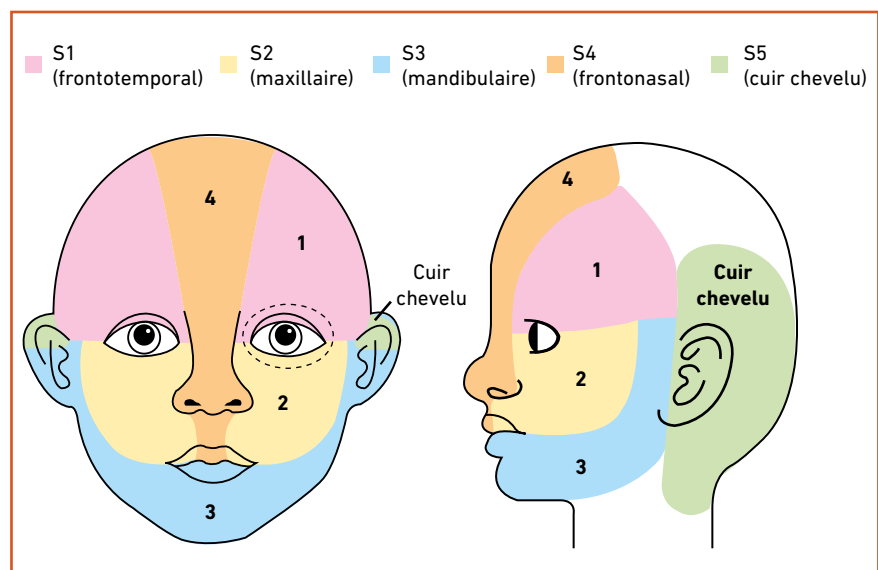


Fig. 1 : Carte révisée des territoires des hémangiomes segmentaires.

■ L'année pédiatrique

rée en cas de non-réponse au propranolol ou d'effets indésirables, ou lorsqu'une involution plus rapide est nécessaire [3].

Une étude prospective de 2010 portant sur 108 nourrissons a estimé l'incidence du syndrome PHACE à 31 % chez les enfants présentant des HI faciaux d'au moins 22 cm². Dans cette étude de cohorte portant sur 242 patients et cherchant à réanalyser les facteurs de risque de PHACE des HI du visage, les caractéristiques significativement les plus associées au syndrome PHACE étaient les suivantes : un HI touchant au moins 3 endroits ou plus et une surface de 25 cm² ou plus. L'atteinte de la glande parotide et du segment S2 était associée à un risque significativement plus faible mais non nul [4].

2. Malformations vasculaires

En 2021, les résultats de l'étude française PERFORMUS ont été publiés, évaluant l'efficacité du sirolimus dans les malformations vasculaires à flux lent [5]. En effet, le sirolimus est de plus en plus utilisé pour traiter diverses anomalies vasculaires, bien que les preuves de son efficacité manquent. 59 enfants ont été inclus dans l'étude. Le critère de jugement principal d'efficacité était la diminution de la taille de la malformation en IRM et le critère d'évaluation secondaire les signes fonctionnels.

Les malformations lymphatiques pures semblent être la meilleure indication pour le traitement par sirolimus : une diminution du volume de la malformation lymphatique, des suintements et des saignements et une amélioration de la qualité de vie ont été mises en évidence. Dans les malformations combinées, le sirolimus a réduit de manière significative la douleur, le suintement et les saignements mais pas la taille de la malformation. Les bénéfices semblaient plus faibles pour les malformations veineuses pures.

Le sirolimus n'a cependant pas d'autorisation de mise sur le marché (AMM) dans cette indication. Le plus souvent,

la tolérance est bonne, certains effets secondaires peuvent néanmoins survenir. Dans une étude rétrospective à propos de patients traités par sirolimus pour des malformations vasculaires, 17 effets indésirables graves (EIG) chez 14 patients étaient rapportés. L'âge au début du traitement par sirolimus était de moins de 2 ans (n = 5), de 2 à 6 ans (n = 5) et de plus de 12 ans (n = 4). Les EIG sont survenus au cours des 3 premiers mois du traitement par sirolimus (n = 7), entre 3 et 12 mois (n = 7), au cours de l'année suivante (n = 7) et après 1 an de traitement (n = 3). L'EIG le plus fréquent était la pneumopathie virale (n = 8). Le dosage résiduel de sirolimus au moment des EIG se situait entre 2,7 et 21 ng/L. 5 patients étaient sous antibiothérapie [6].

■ Dermatite atopique

Des associations entre la dermatite atopique (DA) et les troubles du sommeil, la dépression, l'hyperactivité et les troubles de la mémoire ont été rapportées. Des données récentes suggèrent également une association avec des difficultés d'apprentissage chez les enfants américains [7]. Pour approfondir cette question, les auteurs ont mené une étude transversale au sein de la cohorte PEER (*Pediatric Eczema Elective Registry*), qui est une cohorte d'enfants américains atteints de DA de 2 à 17 ans, avec un diagnostic confirmé par un médecin et un suivi de 10 ans. La sévérité était évaluée avec l'auto-score POEM (*Patient Oriented Eczema measure*) et les troubles de l'apprentissage étaient évalués par un soignant.

2 074 enfants ont été inclus. L'âge médian de début de la DA était de 9 mois, 48,6 % des enfants avaient un asthme associé, 72,2 % des allergies saisonnières, 13,8 % un TDAH (trouble du déficit de l'attention avec ou sans hyperactivité), 10,7 % des troubles du sommeil, 7,5 % une dépression, 11 % une anxiété et 8,2 % des difficultés d'apprentissage. Les enfants qui avaient des troubles de l'apprentissage avaient un score POEM

significativement plus élevé. Lorsque les résultats sont ajustés sur l'âge, le sexe, l'origine ethnique, le niveau socioéconomique, l'âge du début de la DA, l'asthme, les antécédents familiaux, les allergies saisonnières, les troubles du sommeil et les autres troubles neuropsychiatriques (anxiété, dépression, hyperactivité, troubles du comportement), il apparaît que les troubles de l'apprentissage sont associés à une DA au moins légère vs en rémission/asymptomatique et sont plus fréquents quand la DA est sévère.

Cette étude montre que les troubles de l'apprentissage sont associés à la sévérité de la DA indépendamment des caractéristiques socioéconomiques, des autres comorbidités atopiques et des autres troubles neuropsychiatriques. Les liens physiopathologiques entre DA et troubles de l'apprentissage restent à éclaircir. Nous ne savons pas non plus si le fait de traiter une DA sévère diminue le risque de troubles de l'apprentissage.

Une autre étude à propos d'une cohorte d'enfants et adolescents anglais s'est intéressée aux symptômes dépressifs et aux comportements de repli sur soi des enfants atopiques. 11 181 enfants étaient inclus. La DA légère à modérée n'était pas associée à des symptômes dépressifs, mais était associée à des comportements de troubles de la relation dès l'âge de 4 ans (augmentation moyenne du risque de 29 %). La DA sévère était associée à des symptômes de dépression (OR : 2,38 ; IC95 % : 1,21-4,72) et à des troubles de la relation à l'autre avec repli sur soi (OR : 1,90 ; IC 95 % : 1,14-3,16). La qualité du sommeil explique une partie de ces symptômes, il n'y avait en revanche pas de différence de durée du sommeil, d'association à l'asthme ou à la rhinite ou des niveaux de marqueurs inflammatoires (interleukine 6 et protéine CRP) [8].

■ Dupilumab chez l'enfant

Le dupilumab est disponible et remboursé chez l'enfant de 6 à 11 ans depuis

le mois d'octobre 2021 et a pu être utilisé dans cette tranche d'âge depuis août 2020 grâce à une autorisation temporaire d'utilisation (ATU). Les résultats d'une étude de phase III ont été publiés, portant sur 367 patients. Dans cet essai, le dupilumab était utilisé en association aux dermocorticoïdes (DC). 70 % des patients dans le bras dupilumab + DC avaient une réponse EASI 75 *versus* 27 % dans le bras DC seul. Ces résultats sont comparables aux données de l'adulte [9].

Les doses retenues pour l'AMM sont :

- pour les enfants âgés de 6 à 11 ans et de moins de 60 kg, une injection de 300 mg à renouveler à 15 jours puis une fois par mois ;
- pour les enfants âgés de 6 à 11 ans et de plus de 60 kg, mêmes posologies que chez l'adulte.

Il est toujours indispensable, lors du développement d'un traitement, de confronter les données des essais cliniques aux données en vie réelle. Les données observationnelles d'enfants traités par dupilumab ont été présentées aux JDP 2021 : l'objectif de cette étude était d'évaluer son efficacité et sa tolérance en vie réelle à partir des données observationnelles des centres prescripteurs français (CO 090, Lasek). 80 enfants (âge moyen : $9,6 \pm 2,0$ ans ; 46 filles) ont été inclus. À M3, il existait une diminution significative du SCORAD moyen : $21,8 \pm 13,8$ à M3 *vs* $54,0 \pm 17,8$ à J0. 72,1 et 21,3 % avaient atteint les SCORAD 50 et 75 à M3. 9 cas de conjonctivites et 2 cas de blépharites ont été observés. 31 patients ont présenté des poussées de DA sous traitement dont 3 avec une localisation "tête et cou". 14 (17 %) ont signalé des douleurs au site d'injection et 5 (6 %) ont arrêté le traitement, dont 2 du fait des douleurs et contraintes liées à l'injection.

Ces résultats suggèrent une efficacité à M3 superposable aux données des essais chez l'enfant. Les effets indésirables tels que les conjonctivites et l'hyperéosinophilie semblent être identiques à ceux

de l'adulte, les poussées "tête et cou" semblent en revanche moins fréquentes chez l'enfant.

Des études sont en cours chez les enfants de moins de 6 ans. Dans un essai de phase II, 40 enfants (20 âgés de 2 à 6 ans et 20 de 6 mois à 2 ans) ont reçu du dupilumab à la dose de 3 ou 6 mg/kg, avec au décours une étude pharmacocinétique, de la tolérance et une évaluation de l'efficacité. Tous les enfants ont eu une amélioration de leur eczéma : à la semaine 3, le score EASI était diminué en moyenne de 44,6 et 49,7 % (cohorte plus âgée) et de 42,7 et 38,8 % (cohorte plus jeune) dans les bras 3 et 6 mg/kg respectivement. Le profil de tolérance était comparable à celui des adultes et des adolescents [10].

Concernant le risque de survenue de conjonctivite sous dupilumab, une étude regroupe tous les cas de conjonctivites des essais de phase III chez les adolescents dans la DA et dans l'asthme [11]. Comme cela a été observé dans les essais cliniques chez les adultes, les taux de conjonctivite chez les adolescents dans les essais cliniques sur la DA modérée à sévère étaient plus élevés chez les patients traités par dupilumab que chez les patients traités par placebo, tandis que les taux de conjonctivite étaient plus faibles et similaires pour le dupilumab et le placebo chez les adolescents dans l'essai sur l'asthme modéré à sévère non contrôlé, soutenant l'hypothèse d'un lien entre le médicament et la maladie.

La plupart des cas étaient de gravité légère à modérée, avec résolution des symptômes sous traitement. Aucun patient n'avait interrompu le traitement de l'étude en raison d'une conjonctivite. Ces résultats sont un peu discordants avec la vraie vie, la survenue d'une conjonctivite sous dupilumab peut en effet avoir pour conséquence l'arrêt du traitement [12].

Les inhibiteurs de Janus kinase (JAK) sont également en développement chez

l'adolescent à partir de 12 ans. Les 3 inhibiteurs de JAK les plus avancés dans la DA sont le baricitinib (inhibiteur de JAK 1 et 2, AMM et remboursement en France chez l'adulte mais pas chez l'adolescent), l'upadacitinib (inhibiteur de JAK 1, AMM à partir de 12 ans, autorisation d'accès précoce en cours, en attente de remboursement) et l'abrocitinib (inhibiteur de JAK 1, AMM européenne à partir de 12 ans).

Les études pivots de l'upadacitinib et de l'abrocitinib avaient inclus des adolescents à partir de 12 ans [13, 14]. Concernant l'upadacitinib, les résultats sont confirmés chez l'adolescent en association aux DC à 52 semaines dans l'étude AD Up [15]. À la semaine 52, les proportions de patients traités par l'upadacitinib 15 mg + DC et l'upadacitinib 30 mg + DC ayant présenté un EASI 75 étaient de 50,8 et 69,0 %, respectivement. Par ailleurs, une étude réalisée uniquement chez l'adolescent a été menée avec l'abrocitinib (JADE TEEN) [16]. Les adolescents étaient traités par abrocitinib 200 mg/j, 100 mg/j ou placebo, en association aux DC. La proportion de patients ayant une amélioration de 75 % de leur score PASI était de 72,0, 68,5 et 41,5 % respectivement.

Le delgocitinib est un inhibiteur pan-JAK topique en cours de développement dans la DA de l'adulte, l'eczéma des mains et plus récemment la DA de l'enfant. Dans une étude de phase III *versus* placebo, le delgocitinib à 0,25 % était utilisé chez des enfants japonais atteints de DA. La diminution moyenne du score EASI dans le groupe traitement était de 39,3 % tandis qu'une aggravation avec augmentation du score EASI de 10,9 % était constatée dans le groupe placebo [17].

■ Psoriasis

Deux nouvelles biothérapies ont récemment eu l'AMM pour la prise en charge du psoriasis de l'enfant : le sécukinumab et l'ixekizumab. Seul le sécukinumab a

L'année pédiatrique

obtenu le remboursement dans cette indication début 2022.

Les données de la phase d'extension à 52 semaines de l'étude de phase III à propos du sécukinumab ont été publiées. Ces résultats montrent un très bon maintien dans le temps de l'efficacité, sans nouveau signal concernant la tolérance [18].

■ Dermatomyosite juvénile

Les inhibiteurs de JAK ne sont pas développés que dans la DA. Ils semblent avoir une efficacité dans d'autres indications comme la dermatomyosite juvénile (DMJ). Une étude rétrospective monocentrique française rapporte 9 cas de DMJ réfractaires aux traitements conventionnels et un nouveau cas de DMJ traités par inhibiteurs de JAK avec un suivi de 6 mois, dont 7 étaient traités par ruxolitinib et 3 par baricitinib. Les principales indications du traitement étaient une atteinte musculaire réfractaire (n = 8) et une atteinte cutanée sévère de la peau avec ulcération.

Cinq patients avaient une maladie cliniquement inactive (2/2 anti-MDA5, 3/4 anti-NXP2, 0/3 anti-TIF1c-positifs) dans les 6 mois suivant l'introduction des inhibiteurs de JAK. Les traitements immunosuppresseurs ont pu être arrêtés ou diminués. Concernant la tolérance, un zona et des abcès cutanés sont apparus chez 3 et 2 patients respectivement [19].

■ Sclérodémie cutanée de l'enfant

Dans une série prospective de 86 enfants atteints de sclérodémie cutanée (sclérodémie en bande ou morphée), 57 % avaient une atteinte extracutanée le plus souvent musculosquelettique associée (arthralgies, limitation des amplitudes articulaires, atrophie musculaire, atteinte neurologique ou ophtalmologique pour les sclérodémies en coup de sabre). L'atteinte extracutanée était asso-

ciée à une plus grande consommation de médicaments, à une durée de traitement plus longue, à des scores PGA plus élevés et à une évaluation plus élevée de l'impact de la maladie par les parents [20].

Le mycophénolate mofétil peut être une option thérapeutique pour la prise en charge des sclérodémies cutanées localisées réfractaires au méthotrexate [21].

■ Toxidermies de l'enfant

Le DRESS (*Drug Reaction with Eosinophilia and Systemic Symptoms*) est une toxidermie rare chez l'enfant et potentiellement fatale. Il peut être difficile à diagnostiquer et encore plus chez les enfants, car les symptômes peuvent imiter d'autres maladies rencontrées en pédiatrie (Kawasaki).

Dans une étude rétrospective multicentrique française, 49 cas de DRESS pédiatriques étaient retrouvés. Tous les enfants avaient de la fièvre et une éruption cutanée, 69,4 % avaient une lymphadénopathie et 65,3 % un œdème facial. L'organe le plus fréquemment touché était le foie (83,7 %). Le traitement consistait en un dermocorticoïde dans seulement 30,6 % des cas et une corticothérapie systémique dans 55,1 % des cas. 12,2 % des enfants ont reçu des immunoglobulines par voie intraveineuse. Parmi les médicaments imputables, 65 % étaient des antibiotiques et 27,5 % des antiépileptiques. Le délai médian d'apparition des symptômes du DRESS après le début du traitement était de 15 jours (13 jours avec les antibiotiques et 21 jours avec les antiépileptiques). 27 enfants ont eu un bilan allergologique, 65,4 % ont eu des tests positifs [22].

■ Syndrome inflammatoire multisystémique de l'enfant

Le syndrome inflammatoire multisystémique pédiatrique (PIMS) est une nouvelle entité apparue dans le contexte

épidémique de l'infection à SARS-CoV-2. Il s'agit d'une pathologie rare et sévère. Ce syndrome est peu connu et les symptômes évocateurs (association de fièvre, d'une altération de l'état général et de troubles digestifs) sont peu spécifiques, ce qui peut conduire à un retard de diagnostic, d'autant plus que l'infection à SARS-CoV-2 est souvent peu symptomatique voire asymptomatique chez l'enfant.

Le PIMS doit être évoqué devant l'association des signes suivants : une fièvre élevée, souvent supérieure à 39 °C, une altération marquée de l'état général – apathie, asthénie extrême, perte d'appétit, frissons, pâleur, douleurs diffuses, marbrures – et des signes digestifs très fréquents – douleurs abdominales, diarrhée, nausées, vomissements, syndrome pseudo-appendiculaire (le plus souvent, l'abdomen est souple à la palpation). Il faut rechercher des signes de choc (pâleur, polypnée, tachycardie, pouls filant, hépatomégalie, temps de recoloration cutanée allongé, instabilité tensionnelle ou hypotension), des signes neurologiques (irritabilité, céphalées, syndrome méningé, confusion), des signes respiratoires (polypnée, toux), mais également des signes cutanés et muqueux (injection conjonctivale, éruption maculopapuleuse, prurit, œdème et rougeur des extrémités, chéilite, glossite).

Une étude rétrospective s'est intéressée à la description des signes cutanéomuqueux du PIMS, à propos de 25 cas certains et 10 cas probables. 10 patients avaient une PCR positive et 19 une sérologie positive. 29 (83 %) patients ont eu des manifestations cutanéomuqueuses, avec une conjonctivite (n = 21), un érythème palmoplantaire (n = 18), une chéilite (n = 17), un érythème et un œdème périorbitaires (n = 7), une langue framboisée (n = 8) et un érythème malaire (n = 6). Les signes cutanéomuqueux survenaient en moyenne 2,7 jours après le début de la fièvre. Il n'y avait pas de lien entre les signes cutanéomuqueux et la sévérité de la maladie [23] (fig. 2).

L'année pédiatrique

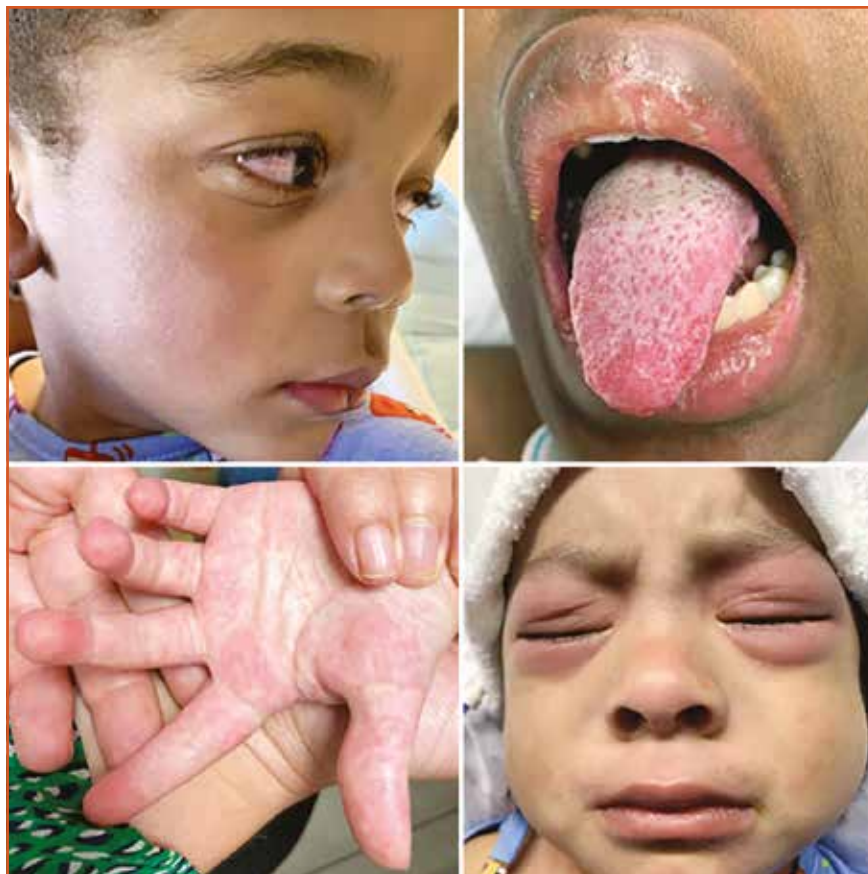

Fig. 2 : Manifestations cutanéomuqueuses du PIMS (d'après [23]).

Nævus congénital

Le risque de survenue d'un mélanome sur nævus congénital (NC) est un risque connu, d'autant plus important que le NC est grand. Nous ne connaissons cependant pas ce risque avec précision, il paraît faible pour les nævus petits et moyens et est probablement de 1-2 % pour les nævus de grande taille et multiples. Le risque de mélanome sur les nævus géants est évalué jusqu'à 10 % dans certaines séries [24]. Cependant, ce risque est probablement surévalué dans ces études du fait du biais de recrutement et de la difficulté diagnostique entre mélanome et nodules de prolifération.

Dans une étude rétrospective italienne, les auteurs cherchaient à analyser la proportion de mélanomes associés à un NC. La base de données compre-

nait 2 159 mélanomes de janvier 2005 à mars 2019. Parmi ceux-ci, 27 (1,3 %) étaient des mélanomes associés à un NC. L'âge moyen des patients atteints de mélanomes associés à un NC était de 33 ans (de 11 à 70 ans). Le diamètre moyen du mélanome associé à un NC était de 18 mm (de 6 à 20 cm) et 56 % étaient localisés sur le dos. 21 (77,8 %) des mélanomes associés à un NC étaient apparus sur de petits NC (< 1,5 cm), 5 (18,5 %) sur des NC de taille moyenne (1,5-19,9 cm) et 1 (3,7 %) sur un NC large (≥ 20 cm). La majorité des mélanomes associés au NC (63 %) présentait un patron globulaire dans leur partie bénigne, tandis que les caractéristiques dermoscopiques les plus fréquentes dans la partie maligne étaient un voile bleu-blanc et un réseau irrégulier. L'indice de Breslow était plus élevé dans les mélanomes occupant moins de

10 % de la surface du nævus (épaisseur moyenne 1 mm) que dans ceux affectant 10-50 et plus de 50 % de la surface du nævus (0,8 et 0,7 mm, respectivement).

Dans cette série, les petits NC étaient le type le plus fréquent de mélanome associé à un NC. Bien que le risque de mélanome augmente avec l'accroissement de la taille du NC, ces résultats sont certainement liés à la prévalence beaucoup plus élevée des petits NC dans la population générale par rapport à celle des NC de taille moyenne, larges et géants [25].

Le traitement de référence des NC reste la chirurgie. L'exérèse est motivée par l'amélioration du risque psychosocial lié au NC. Cependant, cette chirurgie peut entraîner des cicatrices inesthétiques. Une équipe néerlandaise a réalisé une étude afin de déterminer la façon dont les NC larges et géants et les cicatrices sont perçus par des personnes non affectées par un NC. Les auteurs ont étudié l'impact visuel sur 1 015 professionnels de santé et non professionnels de santé travaillant dans un hôpital universitaire. Les participants devaient évaluer à partir de photographies l'impact visuel du NC et de la cicatrice, et comparaient l'impact de la cicatrization à celui de la maladie. Les sentiments et perceptions évoqués par les images d'enfants, qu'ils soient atteints de NC larges ou géants ou de cicatrices, étaient similaires. Cependant, lorsque les images du même enfant (avec NC large ou géant ou cicatrice) étaient montrées simultanément, les répondants ont montré une préférence significative pour les cicatrices [26].

Le premier protocole national de diagnostic et de soins (PNDS) sur la prise en charge des NC a été publié sur le site de la Haute Autorité de santé en 2021.

Neurofibromatose de type 1

Les critères diagnostiques de la neurofibromatose de type 1 (NF1) et du syn-

Au moins 6 taches café au lait de plus de 5 mm de diamètre chez un enfant prépubère et de plus de 15 mm chez un individu pubère
Des lentigines dans les plis axillaires et/ou inguinaux
Au moins 2 neurofibromes quel qu'en soit le type ou un neurofibrome plexiforme
Un gliome des voies optiques
Au moins 2 nodules de Lisch identifiés à l'examen à la lampe à fente ou au moins 2 anomalies choroïdiennes – définies comme des taches hyperréfléctives mises en évidence en tomographie par cohérence optique (OCT)/sur les clichés en proche infrarouge (NIR)
Une lésion osseuse identifiée parmi les suivantes : dysplasie du sphénoïde, courbure antérolatérale du tibia ou pseudarthrose d'un os long
Un variant pathogène hétérozygote du gène <i>NF1</i> , avec une fraction allélique de 50 % dans un tissu apparemment normal tel que les globules blancs

Tableau 1 : Critères diagnostiques de la neurofibromatose de type 1 (NF1) et du syndrome de Legius.

drome de Legius ont été mis à jour [27]. Sur le plan clinique ont été ajoutés : les anomalies choroïdiennes à l'examen ophtalmologique, le caractère bilatéral nécessaire pour les taches café au lait et les lentigines. Un critère génétique a été ajouté : présence d'un variant pathogène hétérozygote du gène *NF1*, avec une fraction allélique de 50 % dans un tissu apparemment normal tel que les globules blancs.

Ces critères sont présentés dans le **tableau 1** : deux critères sont nécessaires en l'absence de parent du 1^{er} degré atteint, un critère est suffisant en cas de parent atteint. D'autres signes sont souvent associés mais non retenus dans les critères diagnostiques : hamartomes anémiques, xanthogranulomes juvéniles, macules hypochromiques, hyperpigmentation, objets brillants non identifiés sur l'IRM cérébrale, entre autres... Ces critères sont également accessibles sur la mise à jour du PNDS de la NF1 publiée en août 2021.

Une prévalence plus importante de macules hypopigmentées chez les enfants NF1 a été mise en évidence récemment par une étude cas-témoins sur 108 enfants atteints de NF1. 13,9 % des enfants NF1 avaient des macules hypopigmentées bien limitées *versus* 4,4 % dans le groupe témoin. Les macules hypopigmentées sont parfois d'interprétation difficile, les auteurs n'ont considéré ici que les lésions d'apparition précoce, bien limitées et stables [28].

La prise en charge de neurofibromes plexiformes (NP) inopérables progresse avec le développement de nouvelles thérapies ciblées. Le sélumétinib, un inhibiteur de MEK, a montré une amélioration clinique partielle pour 70 % des 35 enfants de l'étude atteints de NF1 et de NP symptomatiques et inopérables, avec une amélioration de la douleur et un profil de tolérance acceptable – nausées, vomissements et diarrhées étaient les effets secondaires les plus fréquents [29]. Ces résultats ont conduit à l'approbation du sélumétinib par la Food and Drug Administration (FDA) en mai 2020.

Récemment, le cabozantinib (inhibiteur de tyrosine kinase) [30] et le mirdametinib (inhibiteur de MEK) ont également prouvé leur efficacité dans la population adulte. Des résultats préliminaires prometteurs ont également été obtenus avec d'autres inhibiteurs de MEK tels que le trametinib et le binimetinib. Des essais dans différentes populations et avec des stratégies de dosage intermittent sont en cours [31].

BIBLIOGRAPHIE

1. ENDICOTT AA, CHAMLIN SL, DROLET BA *et al.* Mapping of segmental and partial segmental infantile hemangiomas of the face and scalp. *JAMA Dermatol*, 2021;157:1328-1334.
2. MUÑOZ-GARZA FZ, RÍOS M, ROÉ-CRESPO E *et al.* Efficacy and safety of topical timolol for the treatment of infantile

hemangioma in the early proliferative stage: a randomized clinical trial. *JAMA Dermatol*, 2021;157:583-587.

3. POPE E, LARA-CORRALES I, SIBBALD C *et al.* Noninferiority and safety of nadolol vs propranolol in infants with infantile hemangioma: a randomized clinical trial. *JAMA Pediatr*, 2022;176:34-41.
4. COTTON CH, AHLUWALIA J, BALKIN DM *et al.* Association of demographic factors and infantile hemangioma characteristics with risk of PHACE syndrome. *JAMA Dermatol*, 2021;157:1-8.
5. MARUANI A, TAVERNIER E, BOCCARA O *et al.* Sirolimus (Rapamycin) for slow-flow malformations in children: the observational-phase randomized clinical PERFORMUS trial. *JAMA Dermatol*, 2021;157:1289-1298.
6. RÖSSLER J, BASELGA E, DAVILA V *et al.* Severe adverse events during sirolimus "off-label" therapy for vascular anomalies. *Pediatr Blood Cancer*, 2021;68:e28936.
7. WAN J, MITRA N, HOOPER SR *et al.* Association of atopic dermatitis severity with learning disability in children. *JAMA Dermatol*, 2021;157:1-7.
8. KERN C, WAN J, LEWINN KZ *et al.* Association of atopic dermatitis and mental health outcomes across childhood: a longitudinal cohort study. *JAMA Dermatol*, 2021;157:1200-1208.
9. PALLER AS, SIEGFRIED EC, THAÇI D *et al.* Efficacy and safety of dupilumab with concomitant topical corticosteroids in children 6 to 11 years old with severe atopic dermatitis: A randomized, double-blinded, placebo-controlled phase 3 trial. *J Am Acad Dermatol*, 2020;83:1282-1293.
10. PALLER AS, SIEGFRIED EC, SIMPSON EL *et al.* A phase 2, open-label study of single-dose dupilumab in children aged 6 months to <6 years with severe uncontrolled atopic dermatitis: pharmacokinetics, safety and efficacy. *J Eur Acad Dermatol Venereol*, 2021;35:464-475.
11. BANSAL A, SIMPSON EL, PALLER AS *et al.* Conjunctivitis in dupilumab clinical trials for adolescents with atopic dermatitis or asthma. *Am J Clin Dermatol*, 2021;22:101-115.
12. MARNIQUET M-E, SENESCHAL J, DARRIGADE AS *et al.* Reasons for discontinuation of dupilumab in adult atopic dermatitis in clinical practice. *Br J Dermatol*, 2021 [online ahead of print].
13. GUTTMAN-YASSKY E, TEIXEIRA HD, SIMPSON EL *et al.* Once-daily upadacitinib versus placebo in adolescents and adults with moderate-to-severe atopic dermatitis

L'année pédiatrique

- (Measure Up 1 and Measure Up 2): results from two replicate double-blind, randomised controlled phase 3 trials. *Lancet*, 2021;397:2151-2168.
14. SIMPSON EL, SINCLAIR R, FORMAN S *et al.* Efficacy and safety of abrocitinib in adults and adolescents with moderate-to-severe atopic dermatitis (JADE MONO-1): a multicentre, double-blind, randomised, placebo-controlled, phase 3 trial. *Lancet*, 2020;396:255-266.
 15. SILVERBERG JI, DE BRUIN-WELLER M, BIEBER T *et al.* Upadacitinib plus topical corticosteroids in atopic dermatitis: Week 52 AD Up study results. *J Allergy Clin Immunol*, 2021;149:977-987.e14.
 16. EICHENFIELD LF, FLOHR C, SIDBURY R *et al.* Efficacy and safety of abrocitinib in combination with topical therapy in adolescents with moderate-to-severe atopic dermatitis. *JAMA Dermatol*, 2021;157:1-9.
 17. NAKAGAWA H, NEMOTO O, IGARASHI A *et al.* Delgocitinib ointment in pediatric patients with atopic dermatitis: A phase 3, randomized, double-blind, vehicle-controlled study and a subsequent open-label, long-term study. *J Am Acad Dermatol*, 2021;85:854-862.
 18. BODEMER C, KASZUBA A, KINGO K *et al.* Secukinumab demonstrates high efficacy and a favourable safety profile in paediatric patients with severe chronic plaque psoriasis: 52-week results from a Phase 3 double-blind randomized, controlled trial. *J Eur Acad Dermatol Venereol*, 2021;35:938-947.
 19. LE VOYER T, GITIAUX C, AUTHIER F-J *et al.* JAK inhibitors are effective in a subset of patients with juvenile dermatomyositis: a monocentric retrospective study. *Rheumatology*, 2021;60:5801-5808.
 20. LI SC, HIGGINS GC, CHEN M *et al.* Extracutaneous involvement is common and associated with prolonged disease activity and greater impact in juvenile localized scleroderma. *Rheumatology*, 2021;60:5724-5733.
 21. MARTINI G, FADANELLI G, AGAZZI A *et al.* Disease course and long-term outcome of juvenile localized scleroderma: Experience from a single pediatric rheumatology Centre and literature review. *Autoimmun Rev*, 2018;17:727-734.
 22. BEDOUELLE E, BEN SAÏD B, TETART F *et al.* Drug Reaction with Eosinophilia and Systemic Symptoms (DRESS): series of 49 french pediatric cases. *J Allergy Clin Immunol Pract*, 2022;10:267-274.e5.
 23. YOUNG TK, SHAW KS, SHAH JK *et al.* Mucocutaneous manifestations of multi-system inflammatory syndrome in children during the COVID-19 pandemic. *JAMA Dermatol*, 2021;157:207-212.
 24. KINSLER VA, O'HARE P, BULSTRODE N *et al.* Melanoma in congenital melanocytic naevi. *Br J Dermatol*, 2017;176:1131-1143.
 25. CACCAVALE S, CALABRESE G, MATTIELLO E *et al.* Cutaneous melanoma arising in congenital melanocytic nevus: a retrospective observational study. *Dermatology*, 2021;237:473-478.
 26. SAMPOGNA F, GONZÁLEZ M, PASCINI-GARRIGÓS M *et al.* Visual impact of large and giant congenital naevi: comparison of surgical scars with naevi before surgery. *Acta Derm Venereol*, 2021;101:adv00470.
 27. LEGIUS E, MESSIAEN L, WOLKENSTEIN P *et al.* Revised diagnostic criteria for neurofibromatosis type 1 and Legius syndrome: an international consensus recommendation. *Genet Med*, 2021;23:1506-1513.
 28. GARCÍA-MARTÍNEZ FJ, DUAT-RODRIGUEZ A, TORRELO A *et al.* Hypopigmented macules in Neurofibromatosis type 1: a case control study. *J Am Acad Dermatol*, 2021;84:1128-1130.
 29. GROSS AM, WOLTERS PL, DOMBI E *et al.* Selumetinib in children with inoperable plexiform neurofibromas. *N Engl J Med*, 2020;382:1430-1442.
 30. FISHER MJ, SHIH CS, RHODES S *et al.* Cabozantinib for neurofibromatosis type 1-related plexiform neurofibromas: a phase 2 trial. *Nat Med*, 2021;27:165-173.
 31. SOLARES I, VIÑAL D, MORALES-CONEJO M *et al.* Novel molecular targeted therapies for patients with neurofibromatosis type 1 with inoperable plexiform neurofibromas: a comprehensive review. *ESMO Open*, 2021;6:100223.

L'auteur a déclaré ne pas avoir de conflits d'intérêts concernant les données publiées dans cet article.